XANTOMA

Norman Valdivia Paredes (1), Roberto Huamanchumo Guznán (2)

1: Médico Residente 4to año Inmunología y Reumatología, Hospital Cayetano Heredia; Universidad Peruana Cayetano Heredia.
2: Médico Asistente del Servicio de Inmunología y Reumatología, Hospital Cayetano Heredia; Universidad Peruana Cayetano Heredia

Imagen 1. Tumoración de consistencia dura con secreción blanquecina, xantomas tendinosos

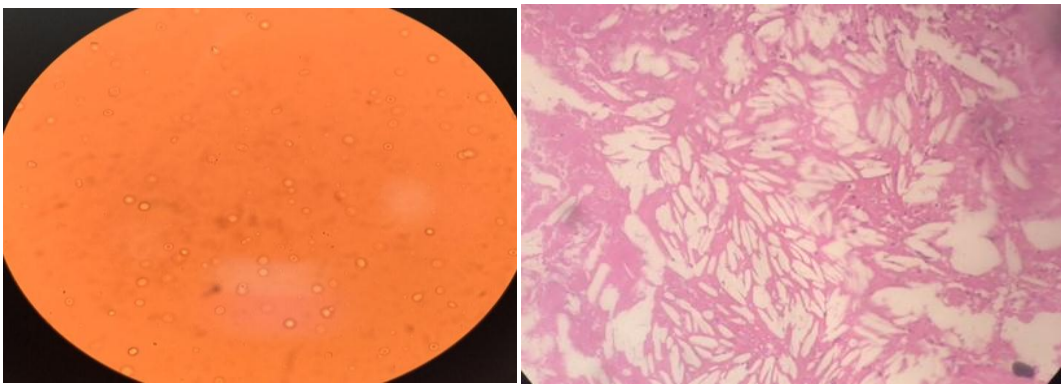

Imagen 2 Llama la atención de la ausencia de cristales de ácido úrico, pero se evidencia la presencia de cristales de colesterol. **Biopsia de tumoración:** Se evidencia la presencia de espacios fantasmas donde están los cristales de colesterol, ya que se disuelven con el formol

Se presenta el caso de una mujer de 76 años con antecedente de "gota tofácea" desde hace 2 años (por médico particular) y tratamiento no monitorizado con alopurinol 100mg/día, acude al servicio de Reumatología del Hospital para control. Al examen físico se evidencian múltiples tumoraciones móviles de consistencia dura en manos y pies con leve dolor a la palpación. En la región del tendón de Aquiles se evidencia otra tumoración de similares características con secreción blanquecina la cual se manda a estudio de microscopia directa sin evidenciarse cristales de ácido úrico, llama la atención observar cristales de colesterol, por tal motivo se solicita una serie de exámenes y biopsia de dicha lesión.

Exámenes auxiliares: Ácido úrico: 4.8 mg/dl, Ácido úrico orina 24 hrs: 288 mg, Calcio sérico: 9 mg/dl, Colesterol: 347 mg/dl, LDL: 270 mg/dl, Triglicéridos: 354 mg/dl.

Con estos resultados se llega al diagnóstico de XANTOMA, presentamos el caso para tenerli en consideración como un diagnóstico diferencial en caso de gota tofácea.

Xantomas son depósitos de lípidos localizados dentro de los órganos que pueden manifestarse como pápulas, placas o nódulos en la piel. Las variantes clínicas del xantoma cutáneo incluyen xantomas eruptivos, xantomas tuberosos y tuberoeruptivos, xantomas tendinosos, xantomas planos (incluido el xantelasma) y xantomas verruciformes. La mayoría de los xantomas se presentan como pápulas, placas o nódulos eritematosos a amarillos representativos del depósito de lípidos en la piel. (1)

Los xantomas cutáneos pueden ser idiopáticos o un signo de una anomalía hereditaria del metabolismo de las lipoproteínas (dislipidemia primaria). La prevalencia en la población general oscila entre menos del 1 al 4%, se presentan con mayor frecuencia en la edad adulta. Los xantomas cutáneos ocurren tanto en hombres como en mujeres, no parece haber una clara predilección sexual. (2)

Los xantomas tendinosos, el caso de nuestra paciente, son nódulos lisos, firmes pero móviles, del color de la piel. Aparecen sobre los tendones o ligamentos, más comúnmente el tendón de Aquiles. Estos ocurren con frecuencia en los síndromes hipercolesterolémicos genéticos debido a niveles elevados de LDL de lipoproteínas de baja densidad, ya sea por

mutaciones del receptor de LDL (hipercolesterolemia familiar) o por defectos en la apoproteína LDL (3).

El diagnóstico de xantomas cutáneos implica determinar el tipo de xantoma y la causa subyacente a través de la historia del paciente, el examen físico y los estudios de laboratorio pertinentes.

En cuanto al tratamiento, los xantomas cutáneos no son potencialmente mortales y generalmente son asintomáticos. Por lo tanto, el tratamiento específicamente para los xantomas cutáneos no es obligatorio, aunque a menudo se desea por razones cosméticas (1).

REFERENCIAS

1. Zak A, Zeman M, Slaby A, Vecka M. Xanthomas: clinical and pathophysiological relations. Biomed Pap Med Fac Univ Palacky Olomouc Czech Repub 2014; 158:181.
2. Love JR, Dubin HV. Xanthomas and lipoproteins. Cutis 1998; 21:801.
3. Fernandes Ede Á, Santos EH, Tucunduva TC, Ferrari AJ, Fernandes Ada R. Rev Bras Reumatol. 2015 May-Jun;55(3):313-6. doi: 10.1016/j.rbr.2013.12.003. Epub 2014 Nov 1. Portuguese.