POLICONDRITIS RECIDIVANTE

Maria Isabel Mimbela Caballero (1); Alfredo Berrocal Kasay (2)

1: Residente 4to año Inmunología y Reumatología, Hospital Cayetano Heredia, Universidad Peruana Cayetano Heredia
2: Asistente de Servicio de Inmunología y Reumatología, Hospital Cayetano Heredia, Universidad Peruana Cayetano Heredia

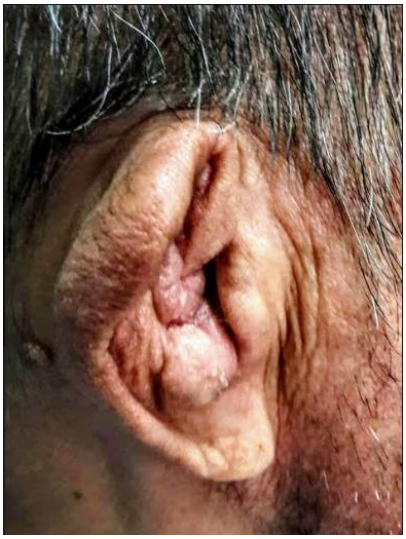

Figura 1. Tumefacción y eritema de pabellón auricular, afectación hélix y ante hélix.

Paciente de 72 años, con antecedente de hipertensión arterial controlada.

Presenta historia de 12 meses de evolución, caracterizada por artralgias y episodios de eritema, tumefacción y dolor a nivel de ambos pabellones auriculares de manera recurrente, con mayor intensidad en oreja derecha, que afectaban el helix y ante-helix.

Presentaba además historia de un mes de dolor y enrojecimiento en ojo izquierdo. Paciente fue evaluado por oftalmólogo y los hallazgos fueron compatibles con escleritis anterior en dicho ojo . No se detectó compromiso de otros cartílagos como nasal, traqueal, etc.

El examen cardiovascular y pulmonar fue normal. Se solicitaron estudios en busca de una posible etiología infecciosa, entre ellas serologías para virus de inmunodeficiencia humana (VIH), serología para lúes (VDRL) y citomegalovirus (CMV), siendo éstas no reactivas, PPD negativo y radiografía de tórax sin imágenes patológicas. También se buscó etilología

sistémica, solicitando panel de autoanticuerpos, entre ellos, anticuerpos antinucleares (ANA) y anticuerpos anticitoplasma de neutrófilo (ANCA), siendo éstos también negativos, así como complementos C3 y C4 normales.

Dada la coexistencia de condritis recurrente de ambos pabellones auriculares con la afectación ocular (escleritis) , se planteó el diagnóstico clínico de policondritis recidivante iniciando tratamiento con prednisona 30 mg diarios más metotrexate 15 mg / semana vía oral.

El paciente presentó una evolución clínica favorable con remisión del compromiso inflamatorio auricular y mejoría franca de la escleritis**.**